

## EKG-Auswertung

Ein 50-jähriger Patient mit bekanntem Diabetes mellitus stellt sich mit seit etwa einer Stunde bestehenden Schmerzen im Epigastrium vor. Er berichtet über Übelkeit.

Dyspnoe, Husten oder Fieber werden verneint. Ein kürzlicher Infekt, Trauma oder außergewöhnliche körperliche Belastung werden ebenfalls verneint.

Ähnliche Beschwerden bestanden in der Vergangenheit nicht. Kein Alkohol- oder Drogenkonsum. Der Patient raucht etwa 15 Zigaretten pro Tag.

Kardiovaskuläre Vorerkrankungen sind nicht bekannt, jedoch besteht eine positive Familienanamnese für Myokardinfarkt (Vater im Alter von 55 Jahren).

Es wurden keine neuen Medikamente eingenommen, Allergien sind nicht bekannt.

Medikamente:

- Insulin glargin (Lantus®) 20 I.E. abends
- Metformin 500 mg zweimal täglich
- Atorvastatin 20 mg abends
- Pantoprazol 20 mg morgens nüchtern



(Fragen Sie immer nach der letzten Einnahme bzw. Anwendung.)

Vitalparameter:

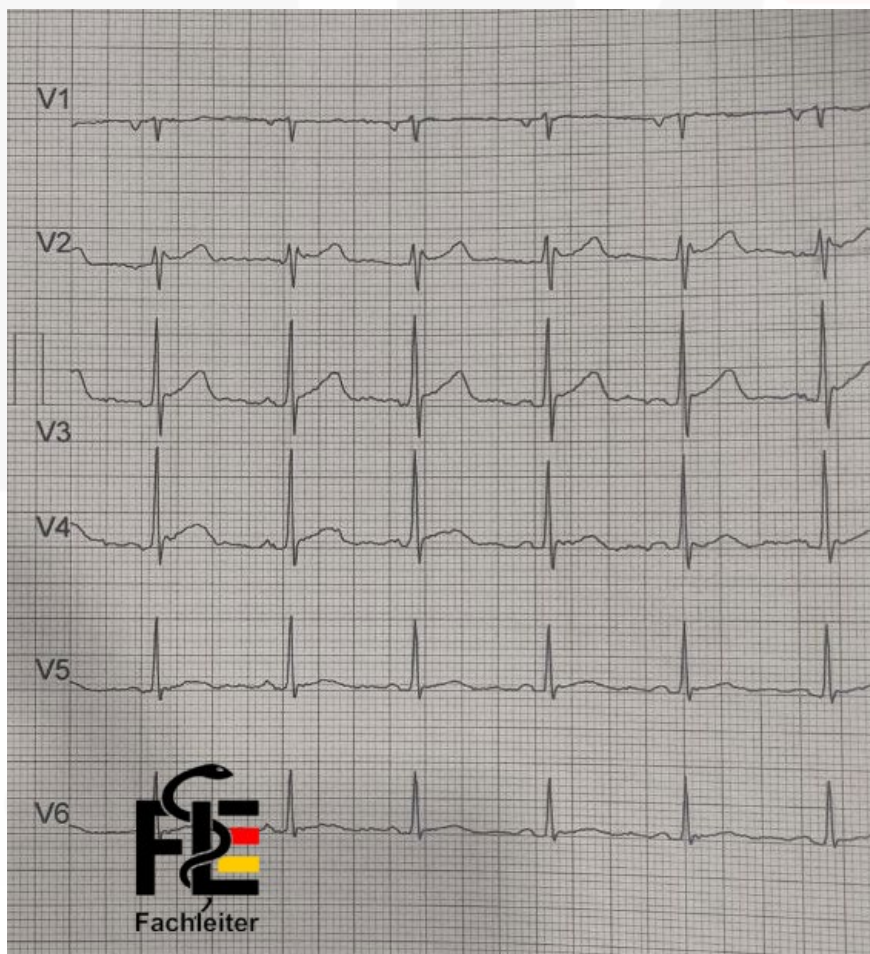
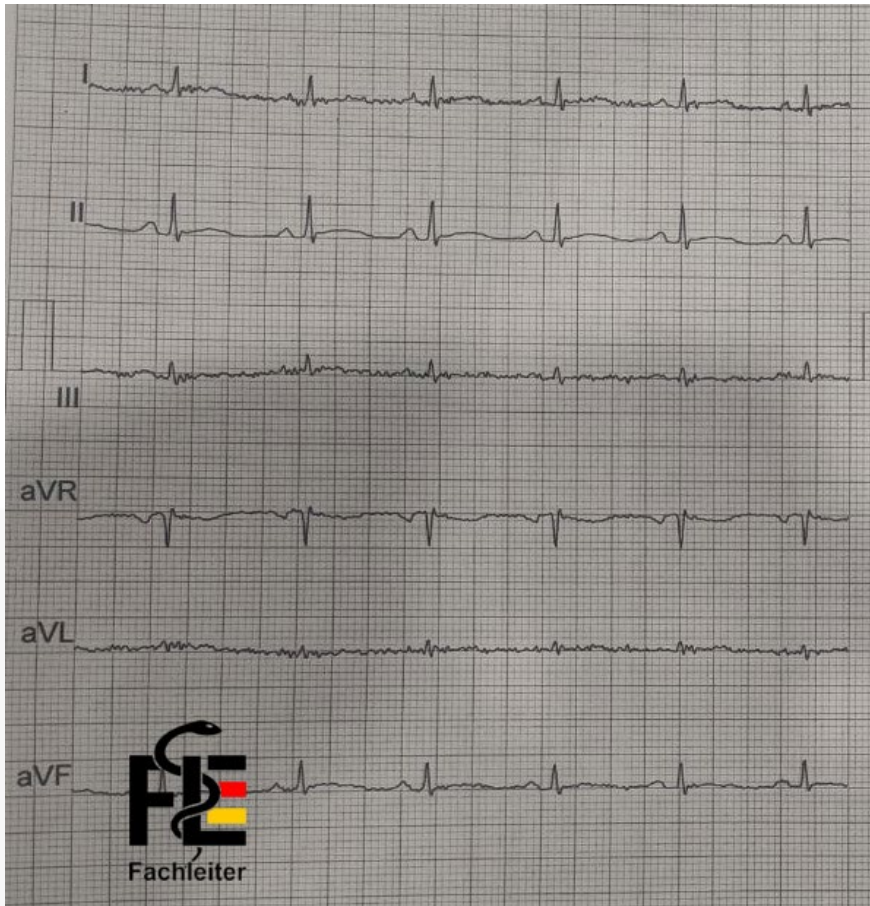
- RR: 100/70 mmHg
- Puls: 85/min, regelmäßig
- Atemfrequenz: 14/min
- SpO<sub>2</sub>: 96 %
- Temp.: 37,2 °C

[youtube.com/@Fach.Leiter](https://youtube.com/@Fach.Leiter)  
[t.me/Fachleiter](https://t.me/Fachleiter)  
[t.me/Fachleiterinfo](https://t.me/Fachleiterinfo)  
[fachleiterinfo@gmail.com](mailto:fachleiterinfo@gmail.com)  
[instagram.com/fachleiterinfo](https://instagram.com/fachleiterinfo)  
[tiktok.com/@fachleiter](https://tiktok.com/@fachleiter)

Herz- und Lungenauskultation unauffällig.

Abdomen:

- Weich und nicht gebläht, keine Druck- oder Abwehrspannung, keine tastbaren Resistenzen, Leber und Milz nicht vergrößert, Darmgeräusche normoaktiv.



## Patient

Name: Hoffmann, Jonas

Datum: 08.11.2025

Uhrzeit: 12:02 Uhr

## Technik

Kalibrierung: 1 mV = 10 mm

Papiergeschwindigkeit: 25 mm/s

Artefakte: vorhanden

## Mündlich I

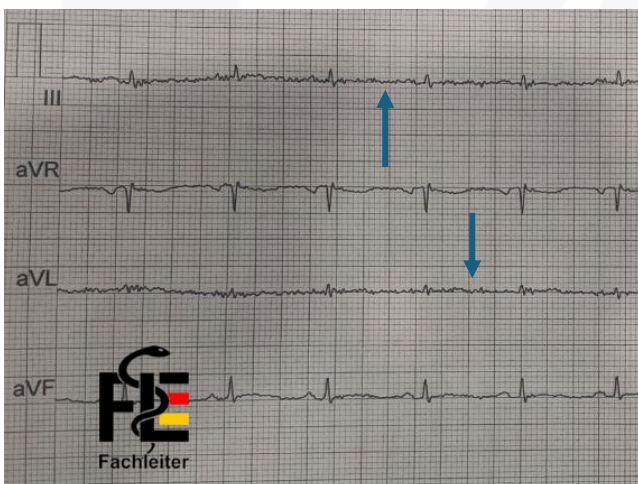
Guten Tag, Herr Oberarzt.

Ich möchte Ihnen das EKG eines Patienten vorstellen, der sich mit Thoraxschmerzen vorgestellt hat.

Anbei sehen wir ein standardisiertes Zwölf-Kanal-Elektrokardiogramm von Herrn Hoffmann.

Die Aufzeichnung erfolgte am achten November zweitausendfünfundzwanzig um zwölf Uhr zwei.

Die Kalibrierung beträgt ein Millivolt entspricht zehn Millimetern, und die Papiergeschwindigkeit liegt bei fünfundzwanzig Millimetern pro Sekunde.



Feines Zittern bzw. unregelmäßiges Linienrauschen ist besonders in den isoelektrischen Phasen sichtbar.

## Rhythmus:

Die R-Zacken treten in gleichmäßigen Abständen auf, der Herzrhythmus ist somit regelmäßig.

## Herzfrequenz:

Die Anzahl der kleinen Kästchen **zwischen den R-Zacken** beträgt 18.

Daraus ergibt sich die Herzfrequenz:

$$60 / (18 \times 0,04) = 84 \text{ Schläge pro Minute.}$$

Die Herzfrequenz liegt somit im Normbereich.

## P-Wellen:

In Ableitung II positiv und in Ableitung aVR negativ → Hinweis auf Sinusrhythmus.

Auf jede P-Welle folgt ein QRS-Komplex (1:1-Beziehung).

Amplitude ca. 1 mm, Dauer ca. 40 ms → normal.

Eine leicht negative oder biphasische P-Welle in V<sub>1</sub> ist physiologisch.

## QRS-Komplex:

Dauer ca. 40 ms → normal.

Keine pathologischen Q-Zacken.

Normale R-Zacken-Entwicklung, Übergangszone in V<sub>2</sub>.

## T-Wellen:

Keine spitzen T-Wellen nachweisbar.

## U-Wellen:

Nicht vorhanden.

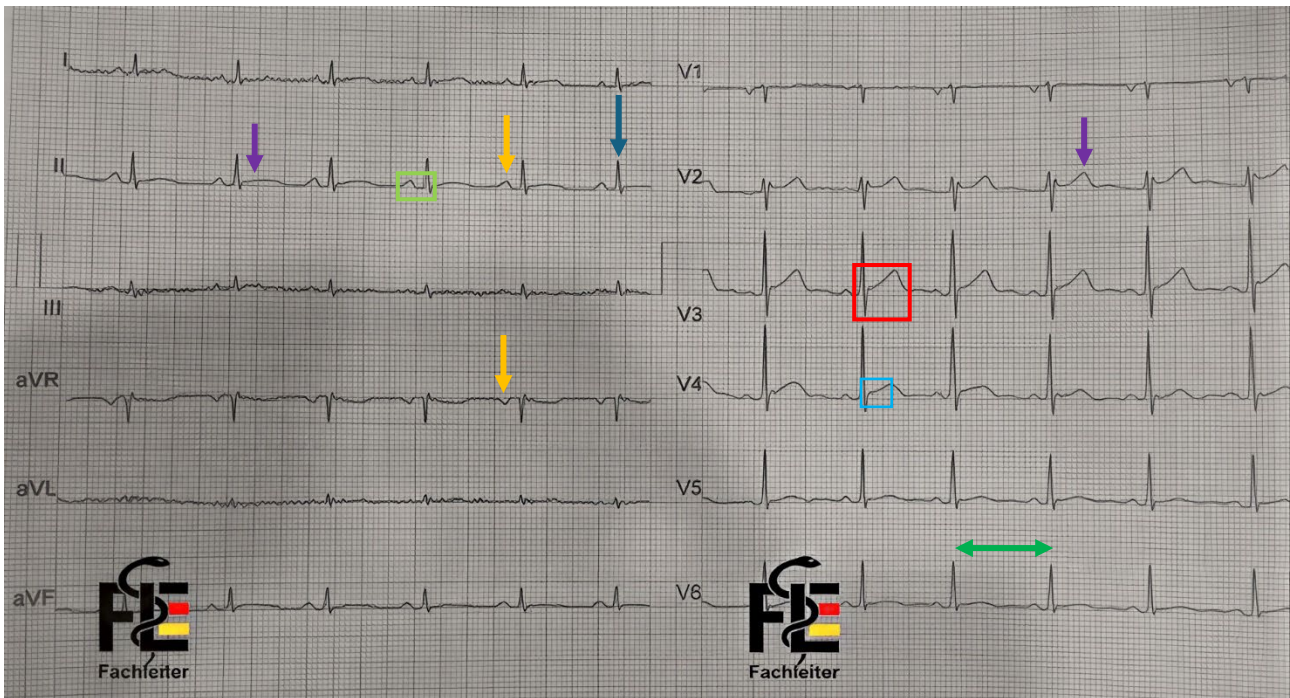
## PR-Intervall:

160 ms → normal.

**QT-Intervall:** 473.

## ST-Strecke:

Die ST-Strecke ist unauffällig (Hebung oder Senkung < 1 mm).



### Elektrische Herzachse:

Ableitungen I und II zeigen positive QRS-Komplexe → Achse nach links unten gerichtet, entspricht einer normalen Lagetyp-Achse.

### Mündlich II

Bei dem vorliegenden EKG handelt es sich um ein 12-Kanal-EKG mit regulärem Sinusrhythmus.

Die R-Zacken treten in gleichmäßigen Abständen auf, der Rhythmus ist somit regelmäßig.

Die Herzfrequenz beträgt etwa 84 Schläge pro Minute und liegt damit im Normbereich.

Die P-Wellen sind in Ableitung II positiv und in aVR negativ, was für einen Sinusrhythmus spricht.

Auf jede P-Welle folgt ein QRS-Komplex in 1:1-Beziehung.

Die P-Wellen-Amplitude beträgt etwa 1 mm, die Dauer etwa 40 ms, beide im Normbereich.

Der QRS-Komplex zeigt eine normale Dauer von etwa 40 ms, keine pathologischen Q-Zacken und eine normale R-Zacken-Entwicklung mit Übergangzone in V<sub>2</sub>.

Das PR-Intervall liegt bei 160 ms, also im Normbereich.

Das QT-Intervall beträgt 473 ms – leicht an der oberen Normgrenze, aber noch unauffällig.

Die ST-Strecke ist isoelektrisch, keine ST-Hebungen oder -Senkungen.

T-Wellen sind unauffällig, U-Wellen nicht vorhanden.

Die elektrische Herzachse ist nach links unten gerichtet und entspricht einem normalen Lagetyp.

## Weiteres Vorgehen:

Nach etwa zehn Minuten wird ein zweites EKG angefertigt.

Da der Patient an Diabetes mellitus leidet, sollte auch an eine diabetische Ketoazidose (DKA) bzw. ein hyperosmolares hyperglykämisches Syndrom (HHS) gedacht werden, da beide sich gelegentlich mit abdominellen Schmerzen manifestieren können.

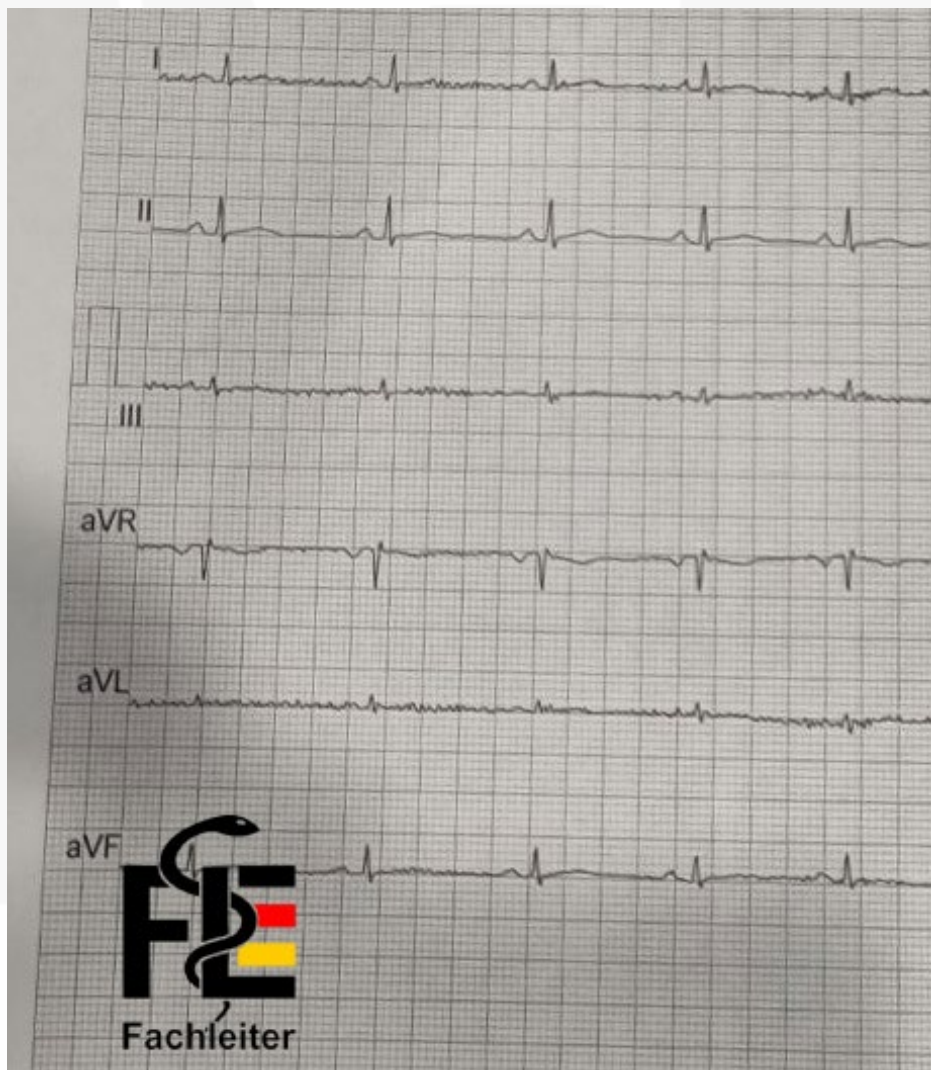


Abbildung 1 zweites EKG

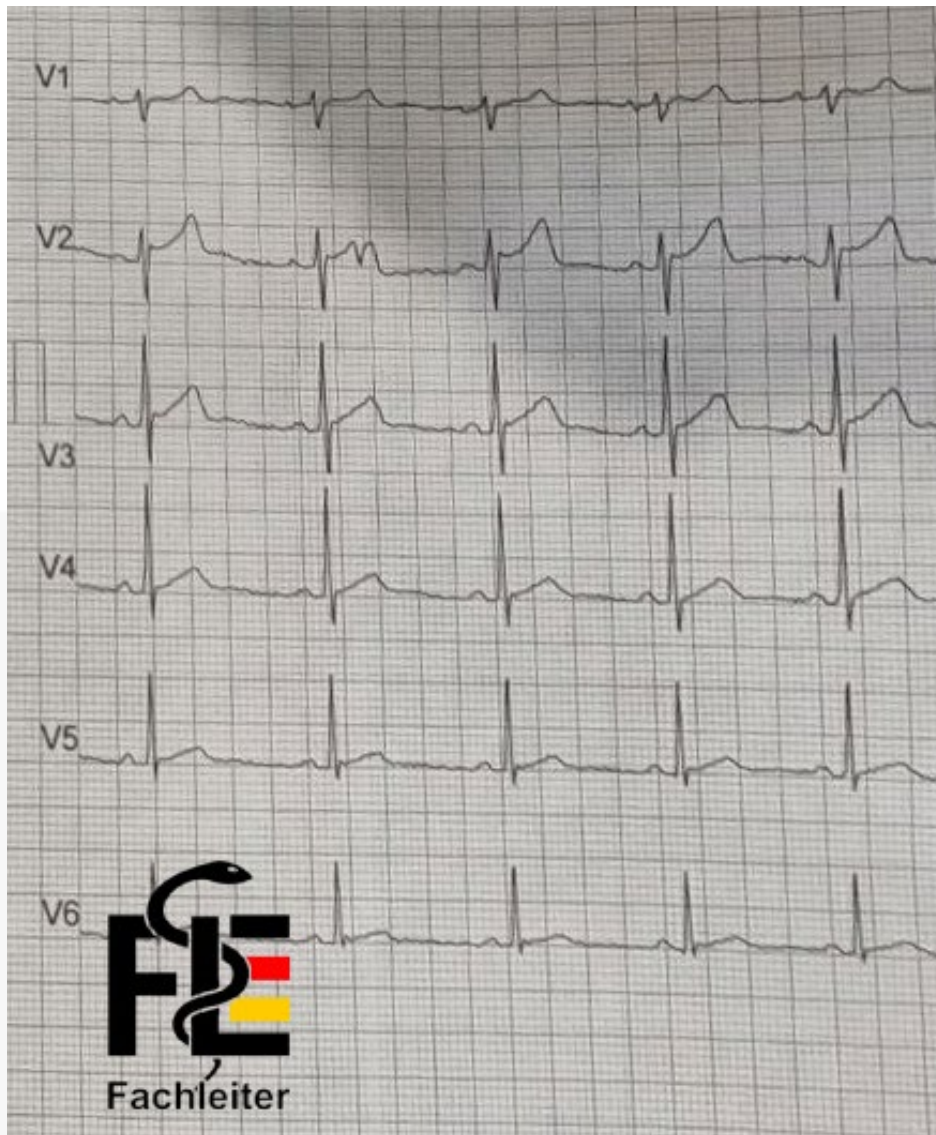


Abbildung 2 zweites EKG

Die Laborergebnisse liegen bereits vor und sind folgendermaßen:

Parameter	Ergebnis	Referenzbereich	Bewertung
<b>Hb</b>	14,5 g/dl	13,5–17,5 g/dl	normal
<b>Hkt</b>	43 %	40–52 %	normal
<b>Leukozyten</b>	$6,8 \times 10^9/l$	$4,0–10,0 \times 10^9/l$	normal
<b>Thrombozyten</b>	$250 \times 10^9/l$	$150–400 \times 10^9/l$	normal
<b>MCV</b>	88 fl	80–96 fl	normal
<b>MCH</b>	30 pg	27–33 pg	normal
<b>BZ (kapillär)</b>	160 mg/dl	< 140 mg/dl	leicht erhöht
<b>pH (BGA)</b>	7,39	7,35–7,45	normal
<b>HCO<sub>3</sub><sup>-</sup></b>	24 mmol/l	22–26 mmol/l	normal
<b>Ketonurie</b>	negativ	negativ	normal

<b>Troponin T (0)</b>	< 0,014 ng/ml	< 0,014 ng/ml	normal
<b>Troponin T (3 Stunden)</b>	< 0,014 ng/ml	< 0,014 ng/ml	normal
<b>CK-MB</b>	18 U/l	< 25 U/l	normal
<b>Na<sup>+</sup></b>	139 mmol/l	135–145 mmol/l	normal
<b>K<sup>+</sup></b>	4,2 mmol/l	3,6–4,8 mmol/l	normal
<b>Kreatinin</b>	0,9 mg/dl	< 1,2 mg/dl	normal

## Weiteres Vorgehen:

Nach dem kardiologischen Konsil und einer Überwachungsphase waren alle Befunde unauffällig. Daher wurde der Patient symptomatisch behandelt.